

Informacije o nasljednim buloznim epidermolizama

Ova brošura govori osnovne informacije o nasljednim buloznim epidermolizama. Namjenjena je roditeljima i liječnicima koji prate oboljele od bulozne epidermolize.

Nakladnik: DEBRA, društvo oboljelih od bulozne epidermolize

Autori: prim.mr.sc. Slobodna Murat Sušić, spec.pedijatar i dermatovenerolog, Klinika za kožne i spolne bolesti Kliničkog bolničkog centra i Medicinskog fakulteta Sveučilišta u Zagrebu



Bulozne epidermolize (u daljnjem tekstu EB) skupina su genetski određenih, nasljednih bolesti kojima je zajednička osobina povećana osjetljivost kože i sluznica. Te bolesti obilježava izbijanje mjehura čak i nakon beznačajne mehaničke traume. Prve promjene mogu biti prisutne već pri porodu, dok se u nekih podoblika bolesti prve promjene javljaju u kasnijoj životnoj dobi. Povećana osjetljivost kože, a u nekim podoblicima bolesti i sluznica, posljedica je mutacije, odnosno promjene gena koji su odgovorni za proizvodnju strukturnih bjelančevina, ključnih za održavanje mehaničke stabilnosti kože. Ovisno o dubini nastanka mjehura razlikuju se tri osnovna oblika bolesti:

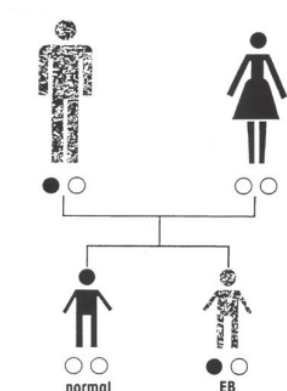
1. Epidermolysis bullosa simplex (EBS)

2. EB junctionalis (EBJ)

3. EB dystrophica (EBD)

U prvoj skupini EBS cijepanje kože nastaje najpovršnije na razini epidermisa, odnosno usmine. U drugoj skupini bolesti EBJ cijepanje je nešto dublje, na granici između epidermisa i dermisa, dok je za treću skupinu bolesti karakteristično odvajanje kože na razini gornjega dijela dermisa. Unutar ta tri osnovna oblika razlikuju se brojni podoblici bolesti. Postoje dva načina nasljeđivanja bolesti. To su autosomno dominantni i recesivni način.

Autosomno dominantno nasljeđivanje



1 zdravi roditelj

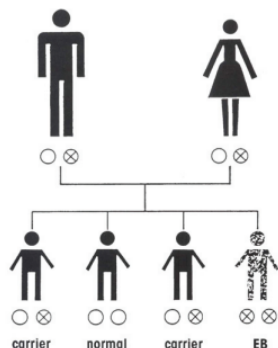
1 roditelj autosomno dominantan EB

50% mogućnosti da se rodi dijete, sa EB u svakoj trudnoći

0 - normalan kromosom

x - dominantan EB gen

Autosomno recesivno nasljeđivanje



Autosomno recesivno nasljeđivanje oba roditelja nosioci

0x	00	0x	xx
nosioc	zdrav	nosioc	EB

25% mogućnosti rođenja djeteta sa EB u svakoj trudnoći

Iz shema je vidljivo to, da bi se bolest pojavila, kod autosomno recesivnog načina nasljeđivanja nužna nazočnost dva bolesna gena. Ako pojedinac ima samo jedan bolesni gen, klinički je potpuno zdrav. Stoga, prepoznavanje nositelja bolesnog gena nije moguće. Kod autosomno dominantnog načina nasljeđivanja nazočnost samo jednog bolesnog gena dovodi do pojave simptoma bolesti. Potrebno je naglasiti to da nedostatak podatka o prethodno oboljeloj osobi u obitelji ne isključuje autosomno dominantno nasljednu bolest jer se može raditi o novoj mutaciji. Stoga tek postavljanje konačne dijagnoze omogućuje nam davanje informacije roditeljima o riziku ponavljanja bolesti u potomaka. Zahvaljujući molekularnim istraživanjima, u posljednjem je desetljeću zabilježen golemi napredak u razumijevanju različitosti kliničkih slika u bolesnika s EB. Ona je odraz postojećih genetskih abnormalnosti za različite bjelančevine kože. Suvremena podjela nasljednih buloznih epidermoliza temelji se, osim na dubini nastanka mjehura koja se mogu utvrditi detaljnim analizama svjetlosnim i elektronskim mikroskopom, i na načinu nasljeđivanja, kliničkoj slici te morfološkim i ultrastrukturnim promjenama kože i/ili sluznica. Pri postavljanju dijagnoze važna je detaljna klinička ocjena koja se sastoji od anamneze, kako osobne tako i obiteljske te od kliničkog pregleda. Važni su podaci o vremenu pojave prvih simptoma te pojavi sličnih promjena na koži, sluznicama, noktima, vlasištu ili zubima u oboljelog, kao i u članova obitelji oboljele osobe. Pri pregledu bolesnika važno je obratiti pozornost na rasprostranjenost i brojnost promjena, moguću zahvaćenost sluznica, noktiju, vlasišta i nekih drugih organa ili organskih sustava. Potrebno je tragati i za promjenama koje su karakteristične za pojedine tipove bolesti, kao što su izgled rana, pojava i vrsta ožiljaka, promjene pigmentacije kože i drugo.

Za postavljanje konačne dijagnoze, koja je nužna jer nam u velikoj mjeri omogućava predviđanje tijeka bolesti, težinu kliničke slike odnosno komplikacije bolesti, neophodna je i detaljna laboratorijska obrada. Ona se sastoji od imunofluorescentne pretrage kože s protutijelima na one bjelančevine ili dijelove bjelančevina, čiji nam je smještaj u koži dobro poznat. Njome se može utvrditi dubina cijepanja kože, što omogućava svrstavanje bolesti u jedan od tri osnovna tipa. Klasična histološka analiza kože bolesnika može biti korisna prvenstveno radi isključenja nekih drugih bolesti kože koje mogu doći u obzir u diferencijalnoj dijagnozi. Elektronskomikroskopska, kao i imunofluorescentna pretraga, mogu pokazati dubinu cijepanja kože te neke morfološke promjene staničnih struktura ili dijelova bazalne membrane. Najdetaljnije informacije daje nam analiza kože tzv. monoklonskim protutijelima koja se vežu za pojedine bjelančevine, odnosno za dijelove bjelančevina koje su promijenjeni ili nedostaju kod bolesnika s pojedinim podoblikom EB. Različitost u kliničkoj slici i težini bolesti značajno ovisi o podobliku bolesti, no svi oblici bolesti u oboljelih uzrokuju određeni stupanj invalidnosti. U daljnjem tekstu navodimo moguće komplikacije i tegobe kod bolesnika s EB. Potrebno je istaknuti da se oni ne viđaju kod svih podoblika bolesti. U pravilu autosomno dominantno nasljedni oblici bolesti imaju 'lakšu' kliničku sliku dok su autosomno recesivni oblici češće povezani s brojnim komplikacijama.

Koža, kosti i zglobovi

Zbog rana na stopalima i bolnosti koje one uzrokuju u svih bolesnika s EB otežan je hod. Ožiljkaste promjene na koži, koje u pravilu nastaju samo kod EBD, često dovode do pojave značajnih kontraktura (skvrčavanja) pojedinih zglobova, kao i do srašćavanja prstiju ruku i nogu. Redovito se javlja progresivna deformacija šaka i stopala. Prsti na rukama s vremenom srašćavaju, te se cijela šaka pretvara u kožnu vreću unutar koje se nalaze deformirani i srasli prsti. Funkcija šaka je zbog toga izrazito umanjena ili se potpuno gubi. Ovakve se deformacije mogu ispraviti jedino korektivnim kirurškim zahvatima, koji se nažalost moraju ponavljati. Po operaciji, kako bi se usporio razvoj ponovnih deformacija, savjetuje se nošenje posebnih rukavica, koje se izrađuju prema otisku šaka za svakog pojedinog bolesnika. Ponekad su zbog deformacija i kontraktura indicirane i kirurške korekcije stopala. U svrhu održavanja što bolje pokretljivosti zglobova te sprječavanja nastanka kontraktura, neophodna je redovita fizikalna terapija. Brojni bolesnici s EB, zbog pojave bolnih rana na stopalima, samostalno mogu hodati tek na manje udaljenosti, a uznapredovala iskrivljenja i kontrakture zglobova mogu dovesti do nužnosti uporabe invalidskih kolica. U bolesnika s EB postoji sklonost razvoju prorijeđenja kosti, odnosno osteopenije i osteoporoze. Razlog nastanka 'slabih' kostiju nije do kraja razjašnjen, no pretpostavlja se da je posljedica djelovanja više čimbenika. Slabija uhranjenost, nedostatak vitamina D, koji se normalno stvara u koži pod djelovanjem sunčevog svjetla (koža bolesnika s EB rijetko je izložena suncu zbog primijenjenih zavoja) te slabija pokretljivost bolesnika, samo su neki od čimbenika u nastanku osteoporoze.

Zbog toga se, u svrhu sprječavanja ovih komplikacija, savjetuje primjena D vitamina i dostatnog unosa kalcija te redovito provođenje odgovarajućih vježbi, odnosno fizikalne terapije. Opravdane su i nužne periodične denzitometrije, kojima se utvrđuje čvrstoća kostiju, a u slučaju pojave osteoporoze, provođenje odgovarajuće terapije.

U osoba s distrofičnim oblicima EB, nakon puberteta, postoji značajan rizik od nastanka zloćudnih tumora, najčešće spinocelularnog karcinoma, kože i/ili sluznica. Nerijetka je i pojava većeg broja tumora. Njihov je rast neobično brz uz izrazitu sklonost ranog širenja, odnosno metastaziranja. Učinkovite prevencije pojave karcinoma u bolesnika s DEB za sada nema. Stoga se naglašava važnost redovitih dermatoloških kontrola, a u slučaju pojave rana koje dugo ne cijele, nužna je biopsija (uzimanje komadića kožne promjene) radi postavljanja konačne dijagnoze. Rano otkrivanje zloćudne promjene na koži preduvjet je pravodobnog odstranjenja odnosno odgovarajućeg liječenja.

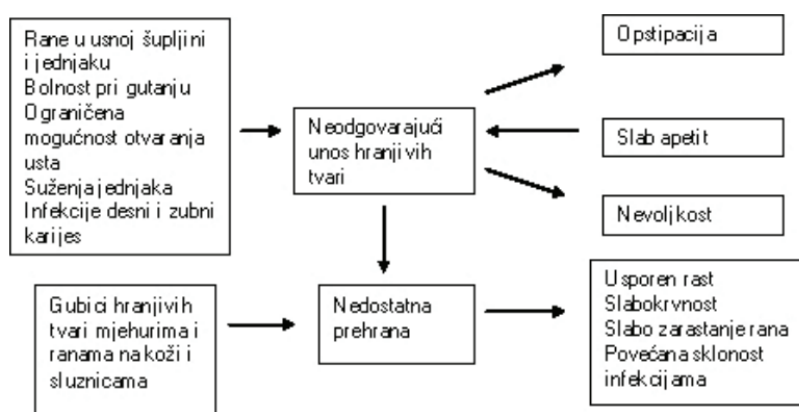
Probavni trakt

Pojava mjehura u usnoj šupljini, ždrijelu i jednjaku, javlja se u nekih podoblika bolesti. Ove promjene uzrokuju bolnost pri žvakanju i gutanju hrane. Nerijetko dolazi do sraštavanja jezika za dno usne šupljine, kao i do sužavanja otvora usta. Zbog rana i ožiljaka koji mogu nastati na jednjaku, poremećen je i otežan prolaz hrane, s osjećajem pritiska iza prsne kosti, a česta je pojava vraćanja hrane iz želuca u jednjak, tzv. gastroezofagealni refluks. Tegobe se sastoje od osjećaja kiseline u ustima te žarenja iza prsne kosti. U bolesnika s nekim tipovima EB zubi su slabije kvalitete, no češće je rani nastanak karijesa posljedica otežane higijene usne šupljine kao i unosa namirnica bogatih šećerima odnosno ugljikohidratima. Zbog loše kvalitete zubiju i njihovog brzog kvarenja otežano je žvakanje hrane. Zbog svega navedenog nužni su redoviti pregledi kod stomatologa. Korisna je uporaba blagih antiseptičkih otopina za usta, kao i uzimanje tableta fluora za prevenciju nastanka karijesa. Zbog svega gore navedenoga hrana najčešće mora biti kašaste konzistencije, miksana ili mljevena. Ne preporučuje se sijanje hrane jer se time odstranjuju korisne vlaknate tvari iz namirnica koje su važne u regulaciji probave.

U nekih bolesnika povremeno, zbog otežanog uzimanja, žvakanja i gutanja, može biti nužna prehrana putem nazogastrične sonde, cjevčice koja se provede iz nosa u želudac. U slučaju značajnijeg i trajnijeg suženja jednjaka potrebno je suženje proširiti, posebnim balonom (dilatacija jednjaka). Za liječenje gastroezofagealnog refluksa mogu biti opravdani odgovarajući lijekovi. Bolesnici s distrofičnim i junkcijskim oblicima EB, ali i neki bolesnici s EB simplex skloni su opstipaciji odnosno zatvoru. Ona je posljedica napuknuća sluzokože u predjelu čmara te bolnosti pri pražnjenju, slabog unosa hrane bogate vlaknatim tvarima koja se teže prožvače, slabijeg unosa tekućine kao i terapije preparatima željeza. Opstipacija se sprečava unosom dovoljnih količina tekućine i vlaknatih tvari. Vrlo su korisni dijetetski proizvodi s vlaknima. U slučaju teže opstipacije dolazi u obzir i primjena laksativa, prvenstveno laktuloze (Portalak).

Prehrana

Prilikom hranjenja beba s nekim oblicima EB potrebno je voditi računa da je sluznica vrlo osjetljiva. Sisanje lako uzrokuje pojavu mjehura na ustima i u usnoj šupljini. Bradavicu, odnosno dudicu potrebno je prije stavljanja djetetu u usta smočiti prokuhanom vodom. Djetetove usnice korisno je zamastiti vazelinom. Time će se spriječiti da se suha bradavica, odnosno dudica, zalijepe za usta djetetu, što može uzrokovati stvaranje mjehura. Dojenje se podržava ali je povezano s mogućim poteškoćama, npr: dodatne hranjive tvari ne mogu se dodati u mlijeko, što je ponekad potrebno, a prilikom dojenja postoji opasnost da zbog trenja nastanu rane oko usta i na licu. Nerijetko je, zbog rana u usnoj šupljini, tijekom prvih dana života, nužna prehrana nazogastričnom sondom. Dobra, uravnotežena prehrana vrlo je važna ali i zahtjevna u bolesnika s EB. Ključan je dostatan unos kalorične hrane bogate bjelančevinama i vlaknatim tvarima. Unatoč dobre izobrazbe roditelja i njihovog truda, odgovarajući unos dovoljnih količina hranjivih namirnica vrlo je teško postići. Naime, u bolesnika s EB postoje s jedne strane značajno povećane potrebe za unosom hranjivih tvari, naročito bjelančevina, a istodobno prisutni su brojni razlozi koji otežavaju zadovoljenje tih zahtjeva (vidi shemu 1).



Shema 1. Različiti uzroci koji dovode do otežane prehrane bolesnika s EB (modificirano po Allman S. i Haynes L.)

U djece oboljele od pojedinih oblika EB potrebe za unosom kalorija mogu se povećati od 15 do 50 posto, a za unosom proteina i do 100 posto u odnosu na potrebe zdrave djece iste dobi. Zbog navedenog vrlo je važno što ranije shvatiti važnost dostatne i kvalitetne ishrane te se konzultirati s dijetetičarom kako bi se ove potrebe podmirile. Nerijetko su preporučljivi posebni dijetetski nadomjesni pripravci. Propisuju se i tzv. enteralni pripravci bogati kalorijama odnosno bjelančevinama, po mogućnosti s dodatkom vlakana. Kako bi se postigao odgovarajući unos hranjivih tvari u neke je djece nužno postavljanje gastrostome, cjevčice koja povezuje šupljinu želuca s trbušnom stijenkom. Hranjenjem kroz tako postavljenu cjevčicu postiže se bolja uhranjenost i omogućava bolji rast bolesnika. Postavljanjem ove cjevčice osoba i dalje može konzumirati hranu na usta a cijevčica ne mora biti trajno rješenje već se kasnije može odstraniti. Osim kože, sluznica, kostiju, zglobova i probavnog sustava, u bolesnika s EB mogu biti zahvaćeni i drugi organski sustavi kao što su dišni, mokraćni i krvožilni. Vrlo je čest razvoj slabokrvnosti zbog gubitaka krvi ranama i slabog unosa željeza. Najčešće je riječ o kombiniranoj slabokrvnosti zbog nedostatka željeza i same kronične bolesti. Stoga su važne redovite kontrole krvne slike i željeza. Nerijetko je nužna neprekidna terapija željezom, uzimanjem odgovarajućih preparata na usta te ponekad i intravenskim infuzijama. U nekim su slučajevima nužne i transfuzije krvi. U junkcijskih i u nekih simpleks oblika EB značajni se problemi mogu pojaviti na dišnom sustavu. Oni nastaju zbog mjehura i rana na glasnicama i sluznici gornjih dišnih putova koji uzrokuju promuklost, otežano disanje a mogu dovesti i do gušenja. U takvih bolesnika od koristi su inhalacije odgovarajućih lijekova a ponekad je nužna i traheotomija. Zbog stvaranja mjehura i ožiljaka na očima može doći do oštećenja vida i sljepoće. Nastanak mjehura očituje se jakim suzenjem, osjetljivosti na svjetlo te otežanim i bolnim otvaranjem kapaka. Stoga je korisna preventivna primjena zaštitnih masti i gelova za oči, naročito noću kao i «umjetnih suza».

U akutnoj fazi nastanka mjehura učinkovita je primjena lokalnih kortikosteroidnih pripravaka koji smanjuju pojavu ožiljaka. Dugotrajna primjena ovih preparata, međutim, praćena je rizikom nastanka glaukoma, odnosno povećanog očnog tlaka, te mora biti pod redovitim nadzorom oftalmologa. Neki oblici EB uzrokuju fimozu (sljepljivanje kože s glavicom penisa) te suženja mokraćne cijevi. Važno je naglasiti da kateterizacija nije dopuštena u djece s EB jer može dovesti do ožiljaka i trajno onemogućiti spontano mokrenje. Zbog čestih infekcija rana na koži postoji i veća učestalost tzv. poststreptokoknog glomerulonefritisa. Radi se o oštećenju bubrega koje je posljedica bakterijske infekcije kože s beta hemolitičkim streptokokom. Kožne su infekcije ipak češće uzrokovane «zlatnim stafilokokom». Zbog svega navedenog važna je odgovorajuća njega i zaštita kože te liječenje bakterijskih infekcija koje su česte kod bolesnika s EB. U posljednje vrijeme opisani su i slučajevi oštećenja srca (dilatativna kardiomiopatija) u bolesnika s EB, čiji uzrok za sada još nije utvrđen. Zbog navedenog je ponekad nužna kardiološka obrada te ultrazvučni pregled srca. Važno je naglasiti da su djeca s EB suočena s gotovo stalnom boli. Mjehuri i rane koje nastaju pucanjem mjehura, te bol koja pri tome nastane, može se usporediti s boli kada imamo opekotinu na koži. Razlikujemo kroničnu bol koja je posljedica stalno prisutnih rana na koži i sluznicama, te akutnu bol koja je uvjetovana neophodno potrebnom, svakodnevnom njegom kože. Danas postoje učinkovita sredstva za ublažavanje boli koja se, ovisno o intenzitetu i učestalosti boli, propisuju kod bolesnika s EB.

Njega kože

Pri pristupu osobi oboljeloj od EB moramo u svakom trenutku voditi računa o tome koliko je njihova koža osjetljiva na najmanji pritisak, trljanje ili gnječenje. Dojenče i malo dijete s EB nije dobro podizati tako da ga se primi ispod pazuha. Dijete treba podići tako da se jedna ruka podmetne ispod stražnjice a druga ispod vrata i glave. Tako će nastati najmanja oštećenja na koži. Kupanje malih beba s EB može biti vrlo teško i zamorno za roditelje i dijete te se ne savjetuje provoditi svaki dan. Pomicanjem i trljanjem kože o kožu te kože o kadicu mogu nastati novi mjehuri. Korisno je kadicu u kojoj se dijete kupava obložiti mekanim, debelim ručnikom tako da se spriječi klizanje djeteta u kadi. Ne savjetuje se rutinska uporaba antiseptičkih kupki, već je dijete dovoljno oprati u toploj vodi uz uporabu blagog dječjeg sapuna kojeg je najbolje nanijeti na ruku osobe koja kupava dijete, a ne koristiti 'trljačicu'. Kod djece s EB savjetuje se korištenje pelena za jednokratnu uporabu. Potrebno je ipak obratiti pozornost na rubove pelena, a ponekad je korisno jednokratne pelene s unutarnje strane obložiti mekanom gazom. Svakako je važna redovita zamjena mokrih pelena jer mokre, nabubrene pelene povećavaju trenje, i pojavu mjehura. Nokti kod nekih oblika EB mogu nedostajati već pri rođenju ili mogu kasnije otpasti. Svakako je važno voditi računa da nokti nisu dugački jer se dijete može ozlijediti. Svakodnevno je potrebno pregledati cijelu kožu te novo nastale mjehure prokinuti sterilnom iglom. Ne preporuča se skinuti krov mjehura jer bi tako nastalo područje ogoljele i vrlo bolne rane. Mjehuri koji su ispunjeni krvlju teško se isprazne ako se samo probuše sterilnom iglom. Takve mjehure nužno je prokinuti sterilnim škarama. Škare je potrebno dobro oprati sapunom i vodom te kratko, oko 5 minuta, prokuhati u vodi. Zbrinjavanje rana koje nastanu kod bolesnika s EB može se provoditi na više načina.

Najčešće se primijenjuju vazelinske gaze (gaze natopljene u vazelin), kako bi se spriječilo ljepljenje gaze na kožu. Preko ovakve gaze postavljaju se «obične» gaze koje se učvršćuju elastičnim mrežicama. Apsolutno je zabranjena primjena ljepljivih traka na kožu osobe s EB. Nedostatak ovakvog načina zbrinjavanja rana jest u tome što se mora provoditi svakodnevno.

Daleko je jednostavnija primjena Mepitela (silikonskih mrežica) na čiste rane. Na opip su ove mrežice ljepljive ali ne oštećuju ranu i omogućuju dobro cijeljenje. Na Mepitel se stavlja «obična» gaza i sve se učvršćuje elastičnim mrežicama. Vanjska, «obična» gaza mora se promijeniti svakodnevno ili kada rana promoči, dok se Mepitel može na rani ostaviti 3 do 4 dana, čime se osoba ne izlaže boli koja neminovno prati previjanje. Kreme i masti ometaju primjenu Mepitela te se ne smiju nanijeti neposredno na ranu i oko rane pri njegovom korištenju. Rane se često inficiraju. Simptomi koji ukazuju da je rana inficirana mogu biti jako vlaženje i pojava žutog sekreta na rani te crvenilo oko rane. Ovakve je rane dobro očistiti blagom, svjetlo ružičastom, otopinom hipermangana ili tripostotnom otopinom vodikovog peroksida. Redovita uporaba antibiotskih masti može dovesti do stvaranja otpornosti bakterija na uporabu lokalnih i sistemskih antibiotika pa se ne savjetuje taj postupak. Danas, na žalost, nije moguće izliječenje bolesnika s EB. Intenzivan razvoj medicine te molekularna i genetska istraživanja koja su u tijeku, međutim, daju nam nadu za budućnost. Nova saznanja o bolesti i mogućim komplikacijama, omogućavaju da predvidimo probleme, da ih barem dijelom spriječimo, te učinkovito liječimo. Stoga su osobito važne redovite kontrole bolesnika s EB. U Hrvatskoj imamo dobro izobražen tim liječnika (dermatologe, pedijatare i kirurge različitih subspecijalnosti, anesteziologe, stomatologe, oftalmologe, fizijatre i druge), medicinskih sestara i stručnjaka različitih specijalnosti (psihologe, socijalne radnike, defektologe i druge) koji poznaju specifične probleme bolesnika s EB.

Kontakt: DEBRA, Društvo oboljelih od bulozne epidermolize

tel. ++ 385 1 4555 200

fax. ++ 385 1 4555 199

e-mail: info@debra-croatia.com

web: www.debra-croatia.com

Izdavač: Debra Hrvatska

